

**Señor
JUEZ CONSTITUCIONAL MUNICIPAL – Reparto.**

Montería.

ACCION DE TUTELA CON MEDIDA PROVISIONAL

María Eugenia Castellón Ruiz, mayor de edad y residente en esta ciudad, identificada con la cédula de ciudadanía No. 34.983.933 de Montería, con domicilio en esta ciudad, en la manzana N lote 7 del barrio PANZENU de Montería, presento ante usted **ACCION DE TUTELA contra EL DEPARTAMENTO DE CORDOBA (SECRETARIA DEPARTAMENTAL DE EDUCACION) y LA COMISION NACIONAL DEL SERVICIO CIVIL**, con domicilio principal los primeros, en el municipio de Montería, más exactamente en el Palacio de Nain, ubicado en la Calle 27 No. 3- 28, Montería. Correo electrónico: contactenos@cordoba.gov.co, representado legalmente por el doctor ORLANDO BENITEZ MORA, en su calidad de Gobernador, el doctor LEONARDO RIVERA VARILLA, en su calidad de Secretario de Educación Departamental, y la CNSC, por el doctor MAURICIO ILIEVANO BERNAL, o quien haga sus veces, con domicilio en la ciudad de Bogotá, en la dirección anotada en la parte final de esta demanda; personas mayores y vecinas de esta misma ciudad, o por quienes hagan sus veces al momento de la notificación de la presente demanda, para que mediante el trámite legal correspondiente se me proteja mis derechos fundamentales constitucionales al **TRABAJO, a la ESTABILIDAD LABORAL REFORZADA, al MINIMO VITAL, al MERITO, a la DIGNIDAD HUMANA, a la IGUALDAD ANTE LA LEY, a la HONRA, al DEBIDO PROCESO**, y demás que resulten por conexidad, teniendo en cuenta los siguientes:

HECHOS.

1. Soy madre cabeza de familia de 4 hijos hace 20 años, con esfuerzo y mucha dedicación estude licenciatura en educación física, recreación y deporte en la Universidad de Córdoba.
2. La Comisión Nacional del Servicio Civil (CNSC), basada en el Decreto- Ley 882 de 2017, convocó y llevo a cabo, en su totalidad, un concurso especial de méritos, para la provisión de vacantes definitivas de directivos docentes y docentes en zonas afectadas por el conflicto, por una vez, en el municipio de Valencia. Concurso al cual participé, por cumplir con todos los requisitos que señalaba dicha convocatoria.
3. Que, en desarrollo de dicho concurso de méritos, "la CNSC conformo una lista de elegibles, para proveer tres (3) vacantes definitivas de directivo docente- DIRECTOR RURAL, identificado con el código OPEC No. 82953, en el municipio

de Valencia, lo cual quedó establecido en la **Resolución número 10629 del 4 de noviembre de 2020**.

4. Que, en la mentada lista de elegibles, más específicamente en el artículo Primero, los tres (3) primeros cargos fueron nombrados en propiedad, habiendo quedado yo en el puesto número 11, a espera que se diera una nueva vacante.
5. Que la lista de elegibles, conformada por la CNSC, tal como se evidencia en el artículo Sexto (Resolución número 10629 del 4 de noviembre de 2020) tiene una vigencia de dos (2) años, contados a partir del 4 de noviembre de 2020; es decir, señor Juez, que su vigencia llega hasta el próximo 4 de noviembre de 2022.
6. Que hace aproximadamente dos años he venido presentando problemas de salud relacionados a un tumor en mi cabeza, el cual fue sometido a radiocirugía en la ciudad de Medellín por la vía de tutela.
7. En la actualidad me encuentro laborando en la I.E Rafael Núñez sede Santa Lucia, Córdoba, desempeñándome como maestra de educación preescolar.
8. Para mi familia es fundamental un nombramiento con el magisterio ya que eso garantizaría mi estabilidad económica y sobre todo tendría un sustento en mi salud sobre todo por los padecimientos actuales (**TUMOR EN MI CABEZA**).
9. Por lo anterior le solicito a la CNSC mi nombramiento, teniendo en cuenta que pase el concurso y quede en lista de elegibles en el puesto 11, **ya sea como coordinadora de como docente en cualquier otra plaza, sobre todo teniendo en cuenta mi control oncológico en la ciudad de Medellín y tratamiento y demás. Todo lo anterior amparándome en el derecho de LA ESTABILIDAD LABORAL REFORZADA.**
10. Teniendo en cuenta que cumplí con los requisitos mínimos para el concurso solicito se me tenga en cuenta para un nombramiento en magisterio donde sea posible, teniendo en cuenta mi tratamiento oncológico.

JURAMENTO

Manifiesto al despacho que no se ha presentado acción alguna por los mismos hechos ante otra autoridad.

MEDIDA CAUTELAR

Con el fin de evitar un daño **IRREMEDABLE**, dado que la lista de elegible vence el próximo 4 de noviembre de 2022, ruego al señor Juez, ordene, como medida cautelar, al momento de admitir la presente, mi nombramiento inmediato o en su defecto la suspensión de la vigencia del artículo Sexto de la Resolución numero: 10629 del 4 de noviembre de 2020, hasta tanto salga un fallo definitivo.

DERECHOS SOBRE LOS CUALES SE INVOCA PROTECCION Y CONCEPTO DE LA VIOLACIÓN

- DERECHO AL TRABAJO Y A LA ESTABILIDAD LABORAL
- DERECHO AL DEBIDO PROCESO
- DERECHO AL MERITO PROFESIONAL
- DERECHO AL MINIMO VITAL
- DERECHO A LA DIGNIDAD HUMANA
- DERECHO A LA IGUALDAD ANTE LA LEY
- DERECHO A LA HONRA

PRETENSIONES

Con fundamento en los hechos relacionados y las pruebas aportadas, solicito al señor Juez, muy respetuosamente, tutelar mis derechos fundamentales constitucionales invocados en ésta demanda y en consecuencia; ordene a las entidades accionadas: GOBERNACION DE CORDOBA, SECRETARIA DE EDUCACION DEPARTAMENTAL Y LA COMISION NACIONAL DEL SERVICIO CIVIL, adelantar el proceso de mi nombramiento en el menor tiempo posible, teniendo en cuenta que pase el concurso y quede en lista de elegibles en el puesto 11, ya sea como coordinadora de como docente en cualquier otra plaza, sobre todo teniendo en cuenta mi control oncológico en la ciudad de Medellín y tratamiento y demás. Todo lo anterior amparándome en el derecho de **LA ESTABILIDAD LABORAL REFORZADA**

PRUEBAS Y ANEXOS.

- Fotocopia de cédula de ciudadanía de MARIA EUGENIA CASTELLÓN RUIZ, identificada con C.C 34.983.933 de Montería.
- Historias clínicas de tratamiento oncológico.
- Autorización No.: 0002199073. REMISION A RADIOCIRUGIA POR LA LOCALIZACION Y EL TAMAÑO DE LA LESION TUMORAL. TRAMITAR FUERA DEL DEPARTAMENTO.
- Orden radiocirugia MARIA EUGENIA CASTELLON RUIZ - cédula ciudadanía 34983933.

- orden resonancia MARIA EUGENIA CASTELLON RUIZ - cédula ciudadanía 34983933.
- orden tac MARIA EUGENIA CASTELLÓN RUIZ - cédula ciudadanía 34983933.
- SOPORTE DE TRASLADO MARIA EUGENIA CASTELLON RUIZ.
- RESOLUCIÓN № 10629 DE 2020. 04-11-2020, donde aparece la sra María Eugenia Castellón en la lista de elegibles numeral 11.

NOTIFICACIONES.

El accionante MARIA EUGENIA CASTELLÓN RUIZ, en la Manzana N lote 7 del barrio PANZENU de Montería, email: mcastellonruiz@hotmail.com celular No. 3136676408



REPÚBLICA DE COLOMBIA



CNSC
COMISIÓN NACIONAL
DEL SERVICIO CIVIL
Igualdad, Mérito y Oportunidad

RESOLUCIÓN No 10629 DE 2020
04-11-2020



20202310106295

“Por la cual se conforma la Lista de Elegibles para proveer TRES (3) vacante(s) definitiva(s) de Directivo Docente DIRECTOR RURAL, identificado con el Código OPEC No. 82953, en establecimientos educativos oficiales que prestan su servicio a población mayoritaria en zonas rurales afectadas por el conflicto, priorizadas y reglamentadas por el Ministerio de Educación Nacional, ubicadas en la entidad territorial certificada en educación Departamento de Córdoba - MUNICIPIO DE VALENCIA – Proceso de Selección No. 603 de 2018”

LA COMISIÓN NACIONAL DEL SERVICIO CIVIL

En ejercicio de las facultades conferidas en el artículo 130 de la Constitución Política y, en especial, las establecidas en la Ley 909 de 2004, el Decreto Ley 882 de 2017, el artículo 2.4.1.6.3.17. del Decreto 1075 de 2015¹, el Decreto Ley 760 de 2005 y el artículo 53 del Acuerdo No. 20181000002576 del 19 de julio de 2018 y el artículo 1 del Acuerdo No. 555 de 2015, y

CONSIDERANDO:

Que de conformidad con lo establecido en el artículo 125 de la Constitución Política, los empleos en los órganos y entidades del Estado son de carrera, salvo las excepciones allí previstas; por tanto, el ingreso y ascenso en los mismos, se hará previo cumplimiento de los requisitos y condiciones que fije la ley para determinar los méritos y calidades de los aspirantes.

Que el artículo 130 de la Constitución Política, creó la Comisión Nacional del Servicio Civil – CNSC, como un organismo autónomo de carácter permanente del nivel Nacional, independiente de las ramas y órganos del poder público, dotada de personería jurídica, autonomía administrativa y patrimonio propio, cuyas funciones son administrar y vigilar los sistemas de carrera administrativa, con excepción de los sistemas de carácter especial.

Que la Corte Constitucional, declaró la exequibilidad del numeral 3° del artículo 4° de la Ley 909 de 2004 mediante Sentencia C-1230 de 2005, y con ello, precisó que la administración y vigilancia de los sistemas específicos y especiales de carrera administrativa de origen legal, corresponde a la Comisión Nacional del Servicio Civil – CNSC.

Que mediante Sentencia C-175 de 2006, la Corte Constitucional declaró exequible la expresión “El que regula el personal docente” contenida en el numeral 2° del artículo 3° de la Ley 909 de 2004, en el entendido que la administración y vigilancia del Sistema Especial de Carrera que regula el personal docente, por ser de origen legal, corresponde a la Comisión Nacional del Servicio Civil – CNSC.

Que según lo señalado en el literal c) del artículo 11 de la Ley 909 de 2004, la Comisión Nacional del Servicio Civil – CNSC, tiene como función, entre otras, adelantar las convocatorias a concurso para proveer por mérito, los empleos públicos de carrera administrativa, de acuerdo con los términos que establezca la Ley y el reglamento.

Que el Decreto Ley 1278 de 2002, es la norma que regula el Sistema Especial de Carrera Docente y, por ende, se aplica para la provisión de empleos Directivos Docentes y Docentes de instituciones educativas oficiales de entidades territoriales certificadas en educación que prestan su servicio a población mayoritaria.

Que el Gobierno Nacional expidió el Decreto Ley 882 de 2017², por medio del cual dispuso, la realización de un concurso especial de méritos para la provisión de vacantes definitivas de directivos docentes y docentes en zonas afectadas por el conflicto, por una única vez. Dichas zonas fueron definidas por el Ministerio de Educación Nacional, mediante la Resolución No. 4972 de 2018.

¹ Adicionado por el artículo 1° del Decreto 1578 de 2017.

² El cual fue declarado exequible por la Corte Constitucional mediante Sentencia C-607 de 2017.

“Por la cual se conforma la Lista de Elegibles para proveer TRES (3) vacante(s) definitiva(s) de Directivo Docente DIRECTOR RURAL, identificado con el Código OPEC No. 82953, en establecimientos educativos oficiales que prestan su servicio a población mayoritaria en zonas rurales afectadas por el conflicto, priorizadas y reglamentadas por el Ministerio de Educación Nacional, ubicadas en la entidad territorial certificada en educación Departamento de Córdoba - MUNICIPIO DE VALENCIA – Proceso de Selección No. 603 de 2018”

Que en consideración a lo anterior, el ejecutivo reglamentó el concurso de méritos para el ingreso al Sistema Especial de Carrera Docente en zonas afectadas por el conflicto, priorizadas y reglamentadas por el Ministerio de Educación Nacional mediante el Decreto 1578 de 2017, que adicionó el Decreto 1075 de 2015³, en el cual estableció las reglas del referido proceso de selección y ordenó que este fuera convocado por la Comisión Nacional del Servicio Civil.

Que en aplicación de las normas y jurisprudencia referidas, mediante el Acuerdo No. 20181000002576 del 19 de julio de 2018, la Comisión Nacional del Servicio Civil convocó a concurso abierto de méritos para proveer los empleos vacantes de Directivos Docentes y Docentes, en establecimientos educativos oficiales que prestan su servicio a población mayoritaria en zonas rurales afectadas por el conflicto, priorizadas y reglamentadas por el Ministerio de Educación Nacional, ubicadas en la entidad territorial certificada en educación Departamento de Córdoba - MUNICIPIO DE VALENCIA Proceso de Selección No. 603 de 2018.

Que de conformidad con lo dispuesto en el artículo 53° del Acuerdo No. 20181000002576 del 19 de julio de 2018, en concordancia con el artículo 2.4.1.6.3.17. del Decreto 1075 de 2015, adicionado por el Decreto 1578 de 2017, una vez se adelanten todas las etapas del proceso de selección y se publiquen los resultados definitivos obtenidos por los aspirantes en cada una de las pruebas aplicadas durante el concurso abierto de méritos, la Comisión Nacional del Servicio Civil procederá a conformar la lista de elegibles, en estricto orden de mérito, con los concursantes que aprobaron la prueba eliminatoria y con los resultados en firme de cada una de las pruebas del proceso de selección.

Que en mérito de lo expuesto, y teniendo en cuenta que mediante el Acuerdo No. 555 de 2015, se dispuso que es función de los Despachos de los Comisionados, proferir los actos administrativos mediante los cuales se conforman las Listas de Elegibles para garantizar la correcta aplicación del mérito durante los procesos de selección, de conformidad con los asuntos y competencias asignadas por la Sala a cada Despacho.

RESUELVE:

ARTÍCULO PRIMERO. Conformar la Lista de Elegibles para proveer TRES (3) vacante(s) definitiva(s) de Directivo Docente DIRECTOR RURAL, identificado con el Código OPEC No. 82953, de las instituciones educativas oficiales de la entidad territorial certificada en educación Departamento de Córdoba - MUNICIPIO DE VALENCIA, ofertadas en el marco del Proceso de Selección No. 603 de 2018, así:

Posición	Tipo Documento	No. Documento	Nombres	Apellidos	Puntaje
1	CC	10900639	PABLO	ESQUIVIA HERNANDEZ	76.23
2	CC	1067839274	ERNESTO	PACHECO TAMAYO	72.99
3	CC	10903000	MANUEL MARIA	GONZALEZ JIMENEZ	71.61
4	CC	10903248	EDUARDO JAVIER	REYES GONZALEZ	71.45
5	CC	10900023	JAIRO SEGUNDO	REYES MENDOZA	71.05
6	CC	1068806986	DIEGO ARMANDO	GUERRA MARQUEZ	70.41
7	CC	10903117	OSCAR JAVIER	CANCINO NARVAEZ	61.76
8	CC	1062675174	JUAN CARLOS	GARCIA GUZMAN	61.52
9	CC	1007298547	ALEJANDRA MARIA	PATERNINA CONDE	53.91

³ Decreto Único Reglamentario del Sector Educación.

“Por la cual se conforma la Lista de Elegibles para proveer TRES (3) vacante(s) definitiva(s) de Directivo Docente DIRECTOR RURAL, identificado con el Código OPEC No. 82953, en establecimientos educativos oficiales que prestan su servicio a población mayoritaria en zonas rurales afectadas por el conflicto, priorizadas y reglamentadas por el Ministerio de Educación Nacional, ubicadas en la entidad territorial certificada en educación Departamento de Córdoba - MUNICIPIO DE VALENCIA – Proceso de Selección No. 603 de 2018”

Posición	Tipo Documento	No. Documento	Nombres	Apellidos	Puntaje
10	CC	1067853530	HUGO ADOLFO	DURANGO DIAZ	53.82
11	CC	34983933	MARIA EUGENIA	CASTELLON RUIZ	53.49
12	CC	15031506	NICOLAS GREGORIO	CANTERO LOPEZ	48.70
13	CC	1067848849	KARINA MARCELA	ORDOÑEZ ARCIA	44.91

ARTÍCULO SEGUNDO. Dentro de los cinco (5) días siguientes a la publicación de la lista de elegibles, las entidades territoriales certificadas en educación, podrán solicitar a la Comisión Nacional del Servicio Civil la exclusión de la lista de elegibles de la persona o personas que figuren en ella, exclusivamente a través del Sistema de Apoyo para la Igualdad, el Mérito y la Oportunidad – SIMO, cuando haya comprobado cualquiera de los siguientes hechos:

1. Haber sido admitidas al concurso sin reunir los requisitos exigidos en la convocatoria.
2. Haber aportado documentos falsos o adulterados para su inscripción.
3. No haber superado la prueba de conocimientos específicos y pedagógicos.
4. Haber realizado una suplantación en la presentación de las pruebas previstas en el concurso.
5. Haber conocido con anticipación las pruebas aplicadas.
6. Haber realizado acciones para cometer fraude en el concurso.
7. Por las demás causales contenidas en la Constitución y en la Ley.

PARÁGRAFO.- La exclusión de la lista de elegibles se efectuará sin perjuicio de las acciones judiciales y administrativas a que hubiere lugar.

ARTÍCULO TERCERO. En virtud del artículo 15 del Decreto Ley 760 de 2005, la CNSC, de oficio o a petición de parte, mediante acto administrativo debidamente motivado excluirá de la lista de elegibles al participante en este concurso abierto de méritos, cuando compruebe que su inclusión obedeció a error aritmético en la sumatoria de los puntajes obtenidos en las distintas pruebas.

La lista de elegibles también podrá ser modificada de oficio por la CNSC, a petición de parte o como producto de las solicitudes de corrección de resultados o datos y reclamaciones presentadas y resueltas adicionándola con una o más personas o reubicándola(s) cuando compruebe que hubo error, caso en el cual deberá ubicarse en el puesto que le corresponda.

ARTÍCULO CUARTO.- Los elegibles que sean nombrados con base en la lista de qué trata la presente Resolución, deberán cumplir con los requisitos exigidos para el desempeño del empleo, de acuerdo con lo establecido en el Proceso de Selección No. 603 de 2018 – Directivos Docentes y Docentes de la Entidad Territorial Departamento de Córdoba - MUNICIPIO DE VALENCIA, y demostrarlos al momento de tomar posesión. Así mismo, de conformidad con lo dispuesto en los artículos 2.2.5.7.4 y 2.2.5.7.6 del Decreto 1083 de 2015, en concordancia con los artículos 4° y 5° de la Ley 190 de 1995, corresponde a la entidad nominadora, antes de efectuar el nombramiento o dar posesión, verificar el cumplimiento de los requisitos y calidades de las personas designadas para el desempeño de los empleos.

ARTÍCULO QUINTO. La Lista de Elegibles conformada a través del presente Acto Administrativo tendrá una vigencia de dos (2) años contados a partir de la fecha de su firmeza, en consideración a lo establecido en el parágrafo del artículo 11 del Decreto Ley 1278 de 2002.

ARTÍCULO SEXTO. Una vez provistas las vacantes objeto del Proceso de Selección, la Lista de Elegibles deberá ser utilizada en estricto orden descendente, para proveer únicamente las nuevas vacantes definitivas del empleo convocado del municipio para el cual se conforma esta lista, generadas a partir del inicio del concurso y durante los dos (2) años siguientes a la firmeza de la misma.

“Por la cual se conforma la Lista de Elegibles para proveer TRES (3) vacante(s) definitiva(s) de Directivo Docente DIRECTOR RURAL, identificado con el Código OPEC No. 82953, en establecimientos educativos oficiales que prestan su servicio a población mayoritaria en zonas rurales afectadas por el conflicto, priorizadas y reglamentadas por el Ministerio de Educación Nacional, ubicadas en la entidad territorial certificada en educación Departamento de Córdoba - MUNICIPIO DE VALENCIA – Proceso de Selección No. 603 de 2018”

ARTÍCULO SÉPTIMO. Publicar el presente acto administrativo en la página web de la CNSC, www.cnsc.gov.co, de conformidad con lo dispuesto en el inciso tercero del artículo 33 de la Ley 909 de 2004.


ARTÍCULO OCTAVO. La presente Resolución rige a partir de la fecha de su firmeza y contra la misma no procede recurso alguno.


PUBLÍQUESE Y CÚMPLASE


Dada en Bogotá D.C., 04 de Noviembre de 2020




LUZ AMPARO CARDOSO CANIZALEZ
Comisionada

Aprobó: Sixta Zuñiga Lindao – Asesora de Despacho 

Jairo Acuña Rodríguez – Profesional de Despacho 

Revisó: Constanza Guzman Manrique – Gerente Convocatoria Docentes 

Proyectó: Equipo Técnico Convocatoria Docentes 



**Medicina
Integral**

Código del

Prestador: 230010092401 Nit: 800250634-3

Dirección: CALLE 44 # 14 - 282 MONTERIA

Teléfono: Call Center 3057341412

Web: www.medicinaintegralsa.com

Email: info@medicinaintegralsa.com

Fecha de Impresión: 2021/12/24 11:21:25
RECOMENDACIONES

Datos del Paciente

Identificación: CC - 34983933 **Paciente:** CASTELLON RUIZ MARIA EUGENIA
Fecha Ingreso: 2021/12/24 **Hora Ing:** 10:30 **Ingreso:** 2516990
Fecha y Hora Atencion: 2021/12/24 11:01:07
Fecha Naci: 1963-07-02 **Edad:** 58 años **Sexo:** F
Teléfono: 3136676408, **Estrato:** EXENTO PAGO **Municipio:** MONTERIA
Dirección: MZ B LOTE 7 PANZENU
Empresa: MEDICINA INTEGRAL SA MAGISTERIO
Contrato: CONTRATO No 2 : MEDICINA INTEGRAL SA MAGISTERIO : (EPS)
Acompañante: **Tel. Acompañante:**

Nº: 1543531

Unidad Funcional: 2 - CONSULTA EXTERNA

Fecha: 2021/12/24 **Hora:** 11:20

Médico: GASPAR BARRIOS

Recomendaciones:

VALORACION POR NEUROCIRUGIA (PRIORITARIA)

ATENDIDO POR

GASPAR BARRIOS Ced medico: 73079089 Reg
Medico :791 OTORRINOLARINGOLOGIA

Copyright 2010-2011 Sisma-Salud. Todos los Derechos Reservados.



MEDICINA INTEGRAL S.A.
 Código del Prestador: 230010092401 Nit: 800250634-3
 Dirección: CALLE 44 # 14 - 282 MONTERIA
 Teléfono: Call Center 3057341412
 Web: www.medicinaintegralsa.com
 Email: info@medicinaintegralsa.com

Fecha de Impresión: 2021/12/24
 11:20:17
 Historia Clínica
 Nro Folio: 11

INFORMACION DEL PACIENTE

Nombre: CASTELLON RUIZ MARIA EUGENIA **CC:** 34983933 **Fecha nac.** 1963-07-02 **Edad:** 58 años **Sexo:** F
Dirección: MZ B LOTE 7 PANZENU **Estrato:** EXENTO PAGO **Municipio:** MONTERIA **Telefono:** 3136676408
Acompañante: **Tel:**
Empresa: MEDICINA INTEGRAL SA MAGISTERIO **Contrato:** CONTRATO No 2 : MEDICINA INTEGRAL SA
Ingreso: 2516990 **Fecha:** 2021/12/24 **Hora:** 10:30 **Fecha y Hora Atencion:** 2021/12/24 11:01:07 **Unidad funcional:** CONSULTA EXTERNA

ANTECEDENTES ALERGICOS

acetaminofen tizanidina

DATOS HISTORIA CLINICA

DATOS GENERALES

NOMBRE ACOMPAÑANTE: SOLA **TELEFONO ACOMPAÑANTE:** **OCUPACION ACOMPAÑANTE:**
DIRECCION ACOMPAÑANTE:

MOTIVO DE CONSULTA:

CONTROL

ENFERMEDAD ACTUAL:

FEMENINO DE 58 AÑOS DE EDAD. DOCENTE. REFIERE QUE VIENE PRESENTANDO SENSACION DE MAREOS, DESDE HACE 7 MESES, QUE SE RELACIONAN CON LOS CAMBIOS DE POSICION. SIN VOMITOS, ADEMAS REFIERE ACUFENOS BILATERAL, CEFALEA INTERMITENTE. TRAE RNM DE OIDOS QUE MUESTRA : MASA EXTRA AXIAL SOLIDA POBABLEMENTE DEPENDIENTE DE LA DURAMADRE, OBLITERA PARCIALMENTE LA CISTERNA DEL ANGULO PONTOCEREBELOSO DERECHO EN SU ASPECTO SUPERIOR , MIDE APROX. 12.7 * 13.8 * 11.8 MM. INVADE EL PORO ACUSTICO DEL CONDUCTO AUDITIVO INTERNO , EJERCE EFECTO SOBRE LOS PRES CRANEANOS VII Y VII , SOBRE LA CARA LATERAL DE LA PROTUBERANCIA Y PROBABLEMENTE SOBRE LA EN TRADA DEL V PAR.

ANTECEDENTES FAMILIARES (CARDIOPATIAS- DIABETES- HTA- ASMA-ENF PSIQUIATRICA-ENFISEMA-CANCER)

ANTECEDENTES PERSONALES

PATOLOGICOS:

QUIRURGICOS:

TRAUMATICOS:

TOXICOS:

ALERGICOS:

ANTECEDENTES GINECO OBSTETRICOS:

MENARQUIA: **GRAVIDEZ:** **PARTOS:** **ABORTOS:** **HIJOS VIVOS:**

CESAREAS:

PLANIFICACION:



MEDICINA INTEGRAL S.A.
Código del Prestador: 230010092401 Nit: 800250634-3
Dirección: CALLE 44 # 14 - 282 MONTERIA
Teléfono: Call Center 3057341412
Web: www.medicinaintegralsa.com
Email: info@medicinaintegralsa.com

Fecha de Impresión: 2021/12/24
11:20:17
Historia Clínica
Nro Folio: 11

INFORMACION DEL PACIENTE

Nombre: CASTELLON RUIZ MARIA **CC:** 34983933 **Fecha nac.** 1963-07-02 **Edad:** 58 **Sexo:** F
EUGENIA años
Dirección: MZ B LOTE 7 PANZENU **Estrato:** EXENTO PAGO **Municipio:** MONTERIA **Telefono:** 3136676408
Acompañante: **Tel:**
Empresa: MEDICINA INTEGRAL SA MAGISTERIO **Contrato:** CONTRATO No 2 : MEDICINA INTEGRAL SA
MAGISTERIO : (EPS)
Ingreso: 2516990 **Fecha:** 2021/12/24 **Hora:** 10:30 **Fecha y Hora Atencion:** 2021/12/24 11:01:07 **Unidad funcional:**
CONSULTA EXTERNA

CICLO	DURACION	RESULTADO ULTIMA CITOLOGIA
REGULAR	.	.
REVISIÓN POR SISTEMAS:		

EXAMEN FISICO

APARIENCIA GENERAL:
BUEN ESTADO GENERAL

FREC. CARDIACA / Min:
85

FREC. RESPIRATORIA / Min:
22

PRESIÓN ARTERIAL:
120/70

TEMPERATURA Â°C:
36

IMC

Peso: 1 KG. **Talla:** 1 Mt. **IMC:** 1

NARIZ:

SEPTUM FUNCIONANL , CORNETES HIPERTROFICOS

CABEZA:

NORMOCEFALO

OJOS:

NO LESIONES

OIDOS:

OIDOS: CAES PERMEABLES CON MT INTEGRAS. NO OTORREA.

PIEL:

EUTERMICO

BOCA:

BOCA: NORMAL.

CUELLO:

SIMETRICO

TORAX / MAMA:

CARDIO/PULMONAR

ABDOMEN:

GENITOURINARIO:

MUSCULOESQUELETICO:

NEUROLOGICO:

RESULTADOS DE LABORATORIO



MEDICINA INTEGRAL S.A.
 Código del Prestador: 230010092401 Nit: 800250634-3
 Dirección: CALLE 44 # 14 - 282 MONTERIA
 Teléfono: Call Center 3057341412
 Web: www.medicinaintegralsa.com
 Email: info@medicinaintegralsa.com

Fecha de Impresión: 2021/12/24
 11:20:17
 Historia Clínica
 Nro Folio: 11

INFORMACION DEL PACIENTE


Nombre: CASTELLON RUIZ MARIA EUGENIA **CC:** 34983933 **Fecha nac.** 1963-07-02 **Edad:** 58 años **Sexo:** F
Dirección: MZ B LOTE 7 PANZENU **Estrato:** EXENTO PAGO **Municipio:** MONTERIA **Teléfono:** 3136676408
Acompañante: **Tel:**
Empresa: MEDICINA INTEGRAL SA MAGISTERIO **Contrato:** CONTRATO No 2 : MEDICINA INTEGRAL SA MAGISTERIO : (EPS)
Ingreso: 2516990 **Fecha:** 2021/12/24 **Hora:** 10:30 **Fecha y Hora Atencion:** 2021/12/24 11:01:07 **Unidad funcional:** CONSULTA EXTERNA

PLAN Y TRATAMIENTO
VALORACION POR NEUROCIRUGIA (PRIORITARIO)

IMPRESION CLINICA	
Diagnóstico Principal:	C728 - LESION DE SITIOS CONTIGUOS DEL ENCEFALO Y OTRAS PARTES DEL SISTEMA NERVIOSO CENTRAL
Diagnóstico Relacionado 1:	R51X - CEFALEA
Diagnóstico Relacionado 2:	-
Diagnóstico Relacionado 3:	-
Diagnóstico Relacionado 4:	-
Diagnóstico Relacionado 5:	-
Diagnóstico Relacionado 6:	-

ATENDIDO POR
GASPAR BARRIOS - (OTORRINOLARINGOLOGIA) - 791
Cedula: 73079089
Reg. med: 791

Copyright 2010-2011 Sisma-Salud. Todos los Derechos Reservados.



ORDENES MÉDICAS

Consulta Externa

Paciente: MARIA EUGENIA CASTELLON RUIZ

Servicio: Consultas Medellin

Tipo Usuario: Particular

Edad: 58 Años - Sexo Femenino - MEDICINA INTEGRAL S A ** MEDICINA INTEGRAL S.A.

Dirección: Manzana N Bloque 7 Monteria Cordoba Teléfono: 3136676408

Orden Nro: 2123021

Fecha: 22/04/2022 02:08:50p.m.

Nro Historia: Cédula ciudadanía 34983933

Id. Paciente 1018840

Paciente con Diagnóstico :

1 - TUMOR DE COMPORTAMIENTO INCIERTO O DESCONOCIDO DE LAS MENINGES PARTE NO ESPECIFICADA (D429)

Quien requiere:

Nombre	CodLegal	CANTIDAD
1 CONSULTA DE MEDICINA ESPECIALIZADA RADIOCIRUGIA Obs: en 1 semana para entrega de acta de junta medica.	890202	1

Concepto:

ONCOLOGÍA RADIOTERÁPICA

PRIMERA CONSULTA RADIOCIRUGÍA - 22/04/2022.

Remite: Luis Maria Villalobos, Neurocirugía Medicina integral Montería.

Paciente de 58 años, natural y residente en Montería. Soltera. 4 hijos, Docente. Diestra.

MC- EA:

Paciente con tinnitus desde 2021, además cefalea de larga data, por lo que realizan estudios que documentan lesión en APC derecho de 7mm X 13mm X 11mm sugestivo de meningioma. Valorada por Neurocirugía, Dr Villalobos, quien considera alto riesgo quirúrgico de daño de pares craneales y secuelas, motivo por el cual remite para considerar Radiocirugía. No tiene alteración auditiva importante por audiometría.

ANTECEDENTES PERSONALES:

- Patológicos: Fiebre Reumática. SII, ansiedad, Cefalea En Estudio, HTA.
- Quirúrgicos: Mastectomia de reducción, Cesárea, tubectomía.
- Farmacológicos:

Médico:

IVAN MANUEL SIERRA ARRIETA

Firma:

Registro:

70-1165-12

Fundación Instituto Neurológico de Colombia

Calle 55 # 46 - 36

www.neurologico.org.co, Medellín

Impreso Por JEIDY JOHANA ARANGO LOPEZ

22/04/2022

02:35:27p.m.

1 de 1

ORDENES MÉDICAS

Consulta Externa

Instituto
Neurrológico
de Colombia

Paciente: MARIA EUGENIA CASTELLON RUIZ

Servicio: Consultas Medellin

Tipo Usuario: Particular

Edad: 58 Años - Sexo Femenino - MEDICINA INTEGRAL S A ** MEDICINA INTEGRAL S.A.

Dirección: Manzana N Bloque 7 Monteria Cordoba Teléfono: 3136676408

Orden Nro: 2123021

Fecha: 22/04/2022 02:08:50p.m.

Nro Historia: Cédula ciudadanía 34983933

Id. Paciente 1018840

Paciente con Diagnóstico :

1 - TUMOR DE COMPORTAMIENTO INCIERTO O DESCONOCIDO DE LAS MENINGES
PARTE NO ESPECIFICADA (D429)

Quien requiere:

Nombre	CodLegal	CANTIDAD
2 PARTICIPACION DE JUNTA MEDICA POR MEDICINA ESPECIALIZADA (PACIENTE) Obs:	890502	1

Concepto:

ONCOLOGÍA RADIOTERÁPICA

PRIMERA CONSULTA RADIOCIRUGÍA - 22/04/2022.

Remite: Luis Maria Villalobos, Neurocirugía Medicina integral Montería.

Paciente de 58 años, natural y residente en Montería. Soltera. 4 hijos, Docente. Diestra.

MC- EA:

Paciente con tinnitus desde 2021, además cefalea de larga data, por lo que realizan estudios que documentan lesión en APC derecho de 7mm X 13mm X 11mm sugestivo de meningioma. Valorada por Neurocirugía, Dr Villalobos, quien considera alto riesgo quirúrgico de daño de pares craneales y secuelas, motivo por el cual remite para considerar Radiocirugía.
No tiene alteración auditiva importante por audiometría.


ANTECEDENTES PERSONALES:

- Patológicos: Fiebre Reumatica. SII, ansiedad, Cefalea En Estudio, HTA.
- Quirúrgicos: Mastectomía de reducción, Cesárea, tubectomía.
- Farmacológicos:
- Alérgicos: no conocidos

Médico:

IVAN MANUEL SIERRA ARRIETA

Firma:



Registro:

70-1165-12

Fundación Instituto Neurrológico de Colombia

Calle 55 # 46 - 36

www.neurologico.org.co, Medellín

Impreso Por JEIDY JOHANA ARANGO LOPEZ

22/04/2022

02:35:27p.m.

3 de 5

HISTORIA CLINICA ELECTRONICA
RESUMEN ATENCION

MARIA EUGENIA CASTELLON RUIZ - Cédula ciudadanía 34983933
- Id. Paciente 1018840
58 Años - Sexo Femenino - MEDICINA INTEGRAL S A ** MEDICINA INTEGRAL S.A. **

<<<< Consulta control medicina especializada radioterapia - 22/04/2022 02:08:38p.m. >>>>

IMC: 0.00 Superficie Corporal: 0.00

Especialidad: Radioterapia

Finalidad de la Consulta: Detección de alteraciones del adulto

* **Diagnóstico:**

- Tumor de comportamiento incierto o desconocido de las meninges parte no especificada (D429)
obs:

* **Motivo de la Consulta:**

- VER ANALISIS

* **Enfermedad Actual:**

- VER ANALISIS

* **Objetivo**

- Examen Físico

* **EXAMENES Y PROCEDIMIENTOS ORDENADOS**

Orden Nro. 2123021 CONSULTAS MEDELLIN

- PARTICIPACION DE JUNTA MEDICA POR MEDICINA ESPECIALIZADA (PACIENTE) -

- CONSULTA DE MEDICINA ESPECIALIZADA RADIOCIRUGIA - en 1 semana para

entrega de acta de junta medica.

* **Concepto:**

- ONCOLOGIA RADIOTERAPICA

PRIMERA CONSULTA RADIOCIRUGÍA - 22/04/2022.

Remite: Luis Maria Villalobos, Neurocirugía Medicina integral Montería.

Paciente de 58 años, natural y residente en Montería. Soltera. 4 hijos, Docente. Diestra.

MC- EA:

Paciente con tinnitus desde 2021, además cefalea de larga data, por lo que realizan estudios que documentan lesión en APC derecho de 7mm X 13mm X 11mm sugestivo de meningioma. Valorada por Neurocirugía, Dr Villalobos, quien considera alto riesgo quirúrgico de daño de pares craneales y secuelas, motivo por el cual remite para considerar Radiocirugía.
No tiene alteración auditiva importante por audiometría.

ANTECEDENTES PERSONALES:

- Patológicos: Fiebre Reumatica. SII, ansiedad, Cefalea En Estudio, HTA.

- Quirúrgicos: Mastectomía de reducción, Cesárea, tubectomía.

- Farmacológicos:

- Alérgicos: no conocidos

- Tóxicos: Niega tabaquismo o licor

- AGO: FUM 2019.

RxS: Tinnitus continuo, lo siente más en las noches.

EXAMEN FÍSICO:

Buen Estado general, ECOG: 0, IK: 90%

Tórax simétrico, CP normal

Neurológico: Alerta, orientado. Funciones mentales superiores conservadas, sin alteración en pares craneales, Sin signos meníngeos. Fuerza muscular conservada, marcha independiente.

PARACLÍNICOS:

- 19/01/2022: Audiometría: sensibilidad auditiva periférica normal bilateral, leve descenso en frecuencias agudas por oído izquierdo. LOGO: discriminación bilateral acordes con PTA y 100%.

- 26/02/2022: RM cerebral: Masa extra axial en ápex petroso derecho, se extiende al APC del mismo lado penetra el poro acústico 6mm, contacta el VII y VIII y parte lateral del V en su origen en el tallo, realza intensamente, mide 12x12x9mm.

ANÁLISIS Y PLAN:

Paciente con hallazgos imagenológicos que sugieren Meningioma en APC derecho en contacto estrecho con pares VII, VIII y V. Sin hallazgos patológicos a la exploración física, pero con tinnitus continuo en revisión por sistemas.

**HISTORIA CLINICA ELECTRONICA
RESUMEN ATENCION**

Paciente: MARIA EUGENIA CASTELLON RUIZ - Cédula ciudadanía 34983933
- Id. Paciente 1018840
Edad: 58 Años - Sexo Femenino - MEDICINA INTEGRAL S A ** MEDICINA INTEGRAL S.A. **

Pasamoscaso a junta medica con la propuesta de radiocirugía sobre lesion descrita con el fin de control local y evitar progresion y aparicion de sintomas d enovo.

Cita control en 1 semana para entrega de acta de junta medica.

Dr Ivan Sierra
Dr. Juan D Echeverry.
Destino: Casa

Médico Tratante

~~Doctor: IVAN MANUEL SIERRA ARRIETA~~
Reg. Médico: 70-1165-12

Citas NUEVA MARIA EUGENIA CASTELLON RUIZ(34983932)



Citas activas

Todas las Citas

● AGENDADA ● CONFIRMADA ⌚ EN SALA

Sedes	Profesional	Fecha de la cita	Hora de la cita	Servicios	Tipo de Atención	Estado de la cita	Acciones	
Instituto Neurologico Consulta Externa Medellín	Ivan Sierra	22-04-2022	01:30 PM	Consulta Radiocirugía 30min	Presencial	● AGENDADA		

**HISTORIA CLINICA ELECTRONICA
RESUMEN ATENCION**

Paciente: MARIA EUGENIA CASTELLON RUIZ - Cédula ciudadanía 34983933
- Id. Paciente 1018840
Edad: 58 Años - Sexo Femenino - PARTICULAR ** PARTICULAR MEDELLIN **

<<<< Consulta control medicina especializada radioterapia - 29/04/2022 2:34:13p. m. >>>>

IMC: 0.00 Superficie Corporal: **0.00**

Especialidad: Radioterapia

Finalidad de la Consulta: Detección de alteraciones del adulto

* **Diagnóstico:**

- Tumor de comportamiento incierto o desconocido de las meninges parte no especificada (D429)
obs:

* **Motivo de la Consulta:**

- VER ANALISIS

* **Enfermedad Actual:**

- VER ANALISIS

* **Objetivo**

- Examen Fisico

- .

* **EXAMENES Y PROCEDIMIENTOS ORDENADOS**

Orden Nro. 2127106 CONSULTAS MEDELLIN

- TOMOGRAFIA AXIAL COMPUTADA DE CRANEO SIMPLE - SIMPLE PROTOCLO

CYBER

- RESONANCIA NUCLEAR MAGNETICA DE CEREBRO CONTRASTADA - PROCOTOLO

CYBER

- RADIOCIRUGIA INTRACRANEAL DE FUENTE ÚNICA DE FOTONES (PLANEACIÓN

COMPUTARIZADA Y SIMULACIÓN VIRTUAL) - 1-3 FRACCIONES

* **Concepto:**

- ONCOLOGÍA RADIOTERÁPICA

PRIMERA CONSULTA RADIOCIRUGÍA - 22/04/2022.

Remite: Luis Maria Villalobos, Neurocirugía Medicina integral Montería.

Paciente de 58 años, natural y residente en Montería. Soltera. 4 hijos, Docente. Diestra.

MC- EA:

Paciente con tinnitus desde 2021, además cefalea de larga data, por lo que realizan estudios que documentan lesión en APC derecho de 7mm X 13mm X 11mm sugestivo de meningioma. Valorada por Neurocirugía, Dr Villalobos, quien considera alto riesgo quirúrgico de daño de pares craneales y secuelas, motivo por el cual remite para considerar Radiocirugía.
No tiene alteración auditiva importante por audiometría.

ANTECEDENTES PERSONALES:

- Patológicos: Fiebre Reumatica. SII, ansiedad, Cefalea En Estudio, HTA.

- Quirúrgicos: Mastectomía de reducción, Cesárea, tubectomía.

- Farmacológicos:

- Alérgicos: no conocidos

- Tóxicos: Niega tabaquismo o licor

- AGO: FUM 2019.

RxS: Tinnitus continuo, lo siente más en las noches.

EXAMEN FÍSICO:

Buen Estado general, ECOG: 0, IK: 90%

Tórax simétrico, CP normal

Neurológico: Alerta, orientado. Funciones mentales superiores conservadas, sin alteración en pares craneales, Sin signos meníngeos. Fuerza muscular conservada, marcha independiente.

PARACLÍNICOS:

- 19/01/2022: Audiometría: sensibilidad auditiva periférica normal bilateral, leve descenso en frecuencias agudas por oído izquierdo. LOGO: discriminación bilateral acordes con PTA y 100%.

- 26/02/2022: RM cerebral: Masa extra axial en ápex petroso derecho, se extiende al APC del mismo lado penetra el poro acústico 6mm, contacta el VII y VIII y parte lateral del V en su origen en el tallo, realza intensamente, mide 12x12x9mm.

ANÁLISIS Y PLAN:

Paciente con hallazgos imagenológicos que sugieren Meningioma en APC derecho en contacto

HISTORIA CLINICA ELECTRONICA
RESUMEN ATENCION

Paciente: MARIA EUGENIA CASTELLON RUIZ - Cédula ciudadanía 34983933
- Id. Paciente 1018840
Edad: 58 Años - Sexo Femenino - PARTICULAR ** PARTICULAR MEDELLIN **

estrecho con pares VII,VIII y V. Sin hallazgos patológicos a la exploración física, pero con tinnitus continuo en revisión por sistemas.

Pasamoscaso a junta médica con la propuesta de radiocirugía sobre lesión descrita con el fin de control local y evitar progresión y aparición de síntomas de novo.

Cita control en 1 semana para entrega de acta de junta médica.

*** JUNTA MÉDICA QUIRÚRGICA ***

Tipo: NeuroOncología

Fecha: 28/abr/2022 02:11 p.m.

*** MOTIVO DE CONSULTA**
ONCOLOGÍA RADIOTERÁPICA
PRIMERA CONSULTA RADIOCIRUGÍA - 22/04/2022.
Remite: Luis María Villalobos, Neurocirugía Medicina integral Montería.

*** ENFERMEDAD ACTUAL**
Paciente de 58 años, natural y residente en Montería. Soltera. 4 hijos, Docente. Diestra.

MC- EA:
Paciente con tinnitus desde 2021, además cefalea de larga data, por lo que realizan estudios que documentan lesión en APC derecho de 7mm X 13mm X 11mm sugestivo de meningioma. Valorada por Neurocirugía, Dr Villalobos, quien considera alto riesgo quirúrgico de daño de pares craneales y secuelas, motivo por el cual remite para considerar Radiocirugía.
No tiene alteración auditiva importante por audiometría.

RxS: Tinnitus continuo, lo siente más en las noches.

ANÁLISIS Y PLAN:
Paciente con hallazgos imagenológicos que sugieren Meningioma en APC derecho en contacto estrecho con pares VII,VIII y V. Sin hallazgos patológicos a la exploración física, pero con tinnitus continuo en revisión por sistemas.

Pasamoscaso a junta médica con la propuesta de radiocirugía sobre lesión descrita con el fin de control local y evitar progresión y aparición de síntomas de novo.

Cita control en 1 semana para entrega de acta de junta médica.

Dr Ivan Sierra
Dr.Juan D Echeverri.

*** ANTECEDENTES**
ANTECEDENTES PERSONALES:
- Patológicos: Fiebre Reumática. SII, ansiedad, Cefalea En Estudio, HTA.
- Quirúrgicos: Mastectomía de reducción, Cesárea, tubectomía.
- Farmacológicos:
- Alérgicos: no conocidos
- Tóxicos: Niega tabaquismo o licor
- AGO: FUM 2019.

*** EXAMEN FISICO**
Buen Estado general, ECOG: 0, IK: 90%
Tórax simétrico, CP normal
Neurológico: Alerta, orientado. Funciones mentales superiores conservadas, sin alteración en pares craneales, Sin signos meníngeos. Fuerza muscular conservada, marcha independiente.

**HISTORIA CLINICA ELECTRONICA
RESUMEN ATENCION**

Paciente: MARIA EUGENIA CASTELLON RUIZ - Cédula ciudadanía 34983933
- Id. Paciente 1018840
Edad: 58 Años - Sexo Femenino - PARTICULAR ** PARTICULAR MEDELLIN **

* EXAMENES

- 19/01/2022: Audiometria:sensibilidad auditiva periférica normal bilateral, leve descenso en frecuencias agudas por oído izquierdo. LOGO: discriminación bilateral acordes con PTA y 100%.
- 26/02/2022: RM cerebral: Masa extra axial en ápex petroso derecho, se extiende al APC del mismo lado, penetra el poro acústico 6mm, contacta el VII y VIII y parte lateral del V en su origen en el tallo, realza intensamente, mide 12x12x9mm.

* JUSTIFICACIÓN DE LA JUNTA MÉDICA

*** RESUMEN ***

58 años, residente en Montería, ECOG: 0, IK: 90%, in comorbilidades de importancia, con tinnitus desde 2021, en estudios se evidencia lesión en APC derecho que penetra el poro acústico 6mm, contacta el VII y VIII y parte lateral del V en su origen en el tallo, realza intensamente, mide 12x12x9mm y es sugestivo de meningioma. Neurocirugía tratante, Dr Villalobos, considera alto riesgo quirúrgico, motivo por el cual remite para considerar Radiocirugía. Se presenta en Staff con propuesta de radiocirugía sobre lesión descrita con el fin de lograr control local y evitar progresión, compresión de estructuras adyacente (facial, trigémino)

* DECISION

*** ANÁLISIS Y DISCUSIÓN ***

Masa en pirámide petrosa derecha con componente en el CAI, estrecha relación y compresión del V, también del VII y VIII contacta el hemipunto derecho sin generar cambio en su señal, mide 13mm, no hay otras lesiones. Consistente con meningioma. La cirugía es de muy alto riesgo, La Radiocirugía es una opción con similar efectividad y con despreciables riesgos. Se recomienda manejo con Radiocirugía hipofractionada.

*** PLAN ***

1. Radiocirugía intracraneal 1-3 .fracciones
* Blanco: Meningioma petroclival derecho
2. RM cerebral S y C, cortes de 1mm, volumétricos, protocolo Cyber
3. TC cráneo simple protocolo Cyber
4. Creatinina, hemograma y glicemia

*** ASISTENCIA ***

Dr. Daniel Londoño H Neurocirugía Base de cráneo
Dr. David I. Gómez D. Radioterapeuta oncólogo/Cyberknife
Dr. Esteban Jaramillo J. Neurología
Dr. Hernán Barrientos M. Neurocirugía/Cyberknife
Dra. Irma Canastero Dirección Médica.
Dr. Iván M. Sierra A. Radioterapeuta oncólogo/Cyberknife
Dr. John Fredy Giraldo P. Físico Médico
Dr. José Luis Ascencio L. Neuro Radiología
Dr. Juan David Echeverri S. Médico Cyberknife
Dra. Juliana Sandoval B. Médico Neurología

*** REFERENCIAS ***

Goldbrunner R, Stavrinou P, Jenkinson MD, Sahm F, Mawrin C, Weber DC, Preusser M, Minniti G, Lund-Johansen M, Lefranc F, Houdart E, Sallabanda K, Le Rhun E, Nieuwenhuizen D, Tabatabai G, Soffietti R, Weller M. EANO guideline on the diagnosis and management of meningiomas. *Neuro Oncol*. 2021 Nov 2;23(11):1821-1834. doi: 10.1093/neuonc/noab150. PMID: 34181733; PMCID: PMC8563316.

Manabe Y, Murai T, Ogino H, Tamura T, Iwabuchi M, Mori Y, Iwata H, Suzuki H, Shibamoto Y. CyberKnife Stereotactic Radiosurgery and Hypofractionated Stereotactic Radiotherapy As First-line Treatments for Imaging-diagnosed Intracranial Meningiomas. *Neurol Med Chir (Tokyo)*. 2017 Dec 15;57(12):627-633. doi: 10.2176/nmc.0a.2017-0115. Epub 2017 Oct 12.

Kankane VK, Misra BK. Petroclival Meningioma: Management Strategy and Results in 21st Century. *Asian J Neurosurg*. 2021 Feb 23;16(1):89-95. doi: 10.4103/ajns.AJNS_357_20. PMID: 34211873; PMCID: PMC8202385.

Oh HJ, Cho YH, Kim JH, Kim CJ, Kwon DH, Lee D, Yoon K. Hypofractionated stereotactic radiosurgery for large-sized skull base meningiomas. *J Neurooncol*. 2020 Aug;149(1):87-93. doi: 10.1007/s11060-020-03575-9. Epub 2020 Jul 1. PMID: 32607731.

* PERSONAL ASISTENTE



HISTORIA CLINICA ELECTRONICA
RESUMEN ATENCION

Paciente: MARIA EUGENIA CASTELLON RUIZ - Cédula ciudadanía 34983933
- Id. Paciente 1018840
Edad: 58 Años - Sexo Femenino - PARTICULAR ** PARTICULAR MEDELLIN **

NOS PONEMOS EN CONTACTO CON LA PACIENTE PARA EXPLICAR LO DISCUTIDO EN JUNTA
MEDICA.
SE EMMITE ORDENES DE TRATAMIENTO.
EXPLICAMOS OBJETIVOS Y POSIBLES EFECTOS SECUNDARIOS.
SE RESUELVEN DUDAS

Destino: Casa

Médico Tratante



Doctor: IVAN MANUEL SIERRA ARRIETA
Reg. Médico: 70-1165-12

ORDENES MÉDICAS

Junta Médico Quirúrgica

Paciente: MARIA EUGENIA CASTELLON RUIZ

Servicio: Consultas Medellin

Tipo Usuario: Particular

Edad: 58 Años - Sexo Femenino - PARTICULAR ** PARTICULAR MEDELLIN **

Direccion: Mnzana N Bloque 7 Monteria Cordoba Teléfono: 3136676408

Orden Nro: **2127106**

Fecha: 29/04/2022 2:45:30p. m.

Nro Historia: Cédula ciudadanía 34983933

Id. Paciente 1018840

Paciente con Diagnóstico :

1 - TUMOR DE COMPORTAMIENTO INCIERTO O DESCONOCIDO DE LAS MENINGES
PARTE NO ESPECIFICADA (D429)

Quien requiere:

Nombre	CodLegal	CANTIDAD
3 RADIOCIRUGIA INTRACRANEAL DE FUENTE ÚNICA DE FOTONES (PLANEACIÓN COMPUTARIZADA Y SIMULACIÓN VIRTUAL) Obs: 1-3 FRACCIONES	923104	1

Concepto:

ONCOLOGÍA RADIOTERÁPICA

PRIMERA CONSULTA RADIOCIRUGÍA - 22/04/2022.

Remite: Luis Maria Villalobos, Neurocirugía Medicina integral Montería.

Paciente de 58 años, natural y residente en Montería. Soltera. 4 hijos, Docente. Diestra.

MC- EA:

Paciente con tinnitus desde 2021, además cefalea de larga data, por lo que realizan estudios que documentan lesión en APC derecho de 7mm X 13mm X 11mm sugestivo de meningioma. Valorada por Neurocirugía, Dr Villalobos, quien considera alto riesgo quirúrgico de daño de pares craneales y secuelas, motivo por el cual remite para considerar Radiocirugía.

No tiene alteración auditiva importante por audiometría.

ANTECEDENTES PERSONALES:

- Patológicos: Fiebre Reumática. SII, ansiedad, Cefalea En Estudio, HTA.

- Quirúrgicos: Mastectomia de reducción, Cesárea, tubectomia.

- Farmacológicos:

Médico:

IVAN MANUEL SIERRA ARRIETA

Firma:



Registro:

70-1165-12

Fundación Instituto Neurológico de Colombia

Calle 55 # 46 - 36

www.neurologico.org.co , Medellín

ORDENES MÉDICAS

Junta Médico Quirúrgica

Paciente: MARIA EUGENIA CASTELLON RUIZ
Servicio: Consultas Medellin **Tipo Usuario:** Particular
Edad: 58 Años - Sexo Femenino - PARTICULAR ** PARTICULAR MEDELLIN **
Direccion: Mnzana N Bloque 7 Monteria Cordoba Teléfono: 3136676408
Orden Nro: **2127106** **Fecha:** 29/04/2022 2:45:30p. m.
Nro Historia: Cédula ciudadanía 34983933
Id. Paciente 1018840

Paciente con Diagnóstico :

1 - TUMOR DE COMPORTAMIENTO INCIERTO O DESCONOCIDO DE LAS MENINGES
PARTE NO ESPECIFICADA (D429)

Quien requiere:

Nombre	CodLegal	CANTIDAD
2 RESONANCIA NUCLEAR CEREBRO CONTRASTADA Obs: PROCOTOLO CYBER	MAGNETICA DE 883101	1

Concepto:

ONCOLOGÍA RADIOTERÁPIA

PRIMERA CONSULTA RADIOCIRUGÍA - 22/04/2022.

Remite: Luis Maria Villalobos, Neurocirugía Medicina integral Montería.

Paciente de 58 años, natural y residente en Montería. Soltera. 4 hijos, Docente. Diestra.

MC- EA:

Paciente con tinnitus desde 2021, además cefalea de larga data, por lo que realizan estudios que documentan lesión en APC derecho de 7mm X 13mm X 11mm sugestivo de meningioma. Valorada por Neurocirugía, Dr Villalobos, quien considera alto riesgo quirúrgico de daño de pares craneales y secuelas, motivo por el cual remite para considerar Radiocirugía.

No tiene alteración auditiva importante por audiometría.

ANTECEDENTES PERSONALES:

- Patológicos: Fiebre Reumática. SII, ansiedad, Cefalea En Estudio, HTA.
- Quirúrgicos: Mastectomía de reducción, Cesárea, tubectomía.
- Farmacológicos:
- Alérgicos: no conocidos

Médico:

IVAN MANUEL SIERRA ARRIETA

Firma:



Registro:

70-1165-12

Fundación Instituto Neurológico de Colombia

Calle 55 # 46 - 36

www.neurologico.org.co , Medellín

ORDENES MÉDICAS

Junta Médico Quirúrgica

Paciente: MARIA EUGENIA CASTELLON RUIZ
Servicio: Consultas Medellin **Tipo Usuario:** Particular
Edad: 58 Años - Sexo Femenino - PARTICULAR ** PARTICULAR MEDELLIN **
Direccion: Mnzana N Bloque 7 Monteria Cordoba Teléfono: 3136676408
Orden Nro: **2127106** **Fecha:** 29/04/2022 2:45:30p. m.
Nro Historia: Cédula ciudadanía 34983933
Id. Paciente 1018840

Paciente con Diagnóstico :

1 - TUMOR DE COMPORTAMIENTO INCIERTO O DESCONOCIDO DE LAS MENINGES
PARTE NO ESPECIFICADA (D429)

Quien requiere:

Nombre	CodLegal	CANTIDAD
1 TOMOGRAFIA AXIAL COMPUTADA DE CRANEO SIMPLE Obs: SIMPLE PROTOCLO CYBER	879111	1

Concepto:

ONCOLOGÍA RADIOTERÁPIA

PRIMERA CONSULTA RADIOCIRUGÍA - 22/04/2022.

Remite: Luis Maria Villalobos, Neurocirugía Medicina integral Montería.

Paciente de 58 años, natural y residente en Montería. Soltera. 4 hijos, Docente. Diestra.

MC- EA:

Paciente con tinnitus desde 2021, además cefalea de larga data, por lo que realizan estudios que documentan lesión en APC derecho de 7mm X 13mm X 11mm sugestivo de meningioma. Valorada por Neurocirugía, Dr Villalobos, quien considera alto riesgo quirúrgico de daño de pares craneales y secuelas, motivo por el cual remite para considerar Radiocirugía.

No tiene alteración auditiva importante por audiometría.

ANTECEDENTES PERSONALES:

- Patológicos: Fiebre Reumática. SII, ansiedad, Cefalea En Estudio, HTA.
- Quirúrgicos: Mastectomía de reducción, Cesárea, tubectomía.
- Farmacológicos:
- Alérgicos: no conocidos

Médico:

IVAN MANUEL SIERRA ARRIETA

Firma:



Registro:

70-1165-12

Fundación Instituto Neurológico de Colombia

Calle 55 # 46 - 36

www.neurologico.org.co , Medellín

Consulta Externa

Paciente: MARIA EUGENIA CASTELLON RUIZ

Servicio: Consultas Medellin

Tipo Usuario: Particular

Edad: 59 Años - Sexo Femenino - MEDICINA INTEGRAL S A ** MEDICINA INTEGRAL S.A.

Dirección: Manzana N Bloque 7 Montería Córdoba Teléfono: 3136676408

Orden Nro: 2208512

Fecha: 16/09/2022 12:22:54p. m.

Nro Historia: Cédula ciudadanía 34983933

Id. Paciente 1018840

Paciente con Diagnóstico :

1 - TUMOR DE COMPORTAMIENTO INCIERTO O DESCONOCIDO DE LAS MENINGES
PARTE NO ESPECIFICADA (D429)

Quien requiere:

Nombre	CodLegal	CANTIDAD
3 CONSULTA DE MEDICINA ESPECIALIZADA RADIOCIRUGIA Obs: con resultados	890202	1

Concepto:

ONCOLOGÍA RADIOTERÁPICA

PRIMERA CONSULTA RADIOCIRUGÍA - 22/04/2022.

Remite: Luis Maria Villalobos, Neurocirugía Medicina integral Montería.

Paciente de 58 años, natural y residente en Montería. Soltera. 4 hijos, Docente. Diestra.

MC- EA:

Paciente con tinnitus desde 2021, además cefalea de larga data, por lo que realizan estudios que documentan lesión en APC derecho de 7mm X 13mm X 11mm sugestivo de meningioma. Valorada por Neurocirugía, Dr Villalobos, quien considera alto riesgo quirúrgico de daño de pares craneales y secuelas, motivo por el cual remite para considerar Radiocirugía.

No tiene alteración auditiva importante por audiometría.

ANTECEDENTES PERSONALES:

- Patológicos: Fiebre Reumática. SII, ansiedad, Cefalea En Estudio, HTA.

- Quirúrgicos: Mastectomía de reducción, Cesárea, tubectomía.

- Farmacológicos:

- Alérgicos: no conocidos

Médico:

Firma:

Registro:

IVAN MANUEL SIERRA ARRIETA

70-1165-12

Fundación Instituto Neurológico de Colombia

Calle 55 # 46 - 36

www.neurologico.org.co , Medellín

Consulta Externa

Paciente: MARIA EUGENIA CASTELLON RUIZ
Servicio: Consultas Medellin Tipo Usuario: Particular
Edad: 59 Años - Sexo Femenino - MEDICINA INTEGRAL S A ** MEDICINA INTEGRAL S.A.
Dirección: Mnzana N Bloque 7 Monteria Cordoba Teléfono: 3136676408
Orden Nro: 2208512 Fecha: 16/09/2022 12:22:54p. m.
Nro Historia: Cédula ciudadanía 34983933
Id. Paciente 1018840

Paciente con Diagnóstico :

1 - TUMOR DE COMPORTAMIENTO INCIERTO O DESCONOCIDO DE LAS MENINGES
PARTE NO ESPECIFICADA (D429)

Quien requiere:

Nombre	CodLegal	CANTIDAD
2 RESONANCIA NUCLEAR MAGNETICA DE CEREBRO CONTRASTADA Obs: a realizar en 3 meses	883101	1

Concepto:

ONCOLOGÍA RADIOTERÁPICA

PRIMERA CONSULTA RADIOCIRUGÍA - 22/04/2022.

Remite: Luis Maria Villalobos, Neurocirugía Medicina integral Montería.

Paciente de 58 años, natural y residente en Montería. Soltera. 4 hijos, Docente. Diestra.

MC- EA:

Paciente con tinnitus desde 2021, además cefalea de larga data, por lo que realizan estudios que documentan lesión en APC derecho de 7mm X 13mm X 11mm sugestivo de meningioma. Valorada por Neurocirugía, Dr Villalobos, quien considera alto riesgo quirúrgico de daño de pares craneales y secuelas, motivo por el cual remite para considerar Radiocirugía.
No tiene alteración auditiva importante por audiometría.


ANTECEDENTES PERSONALES:

- Patológicos: Fiebre Reumatica. SII, ansiedad, Cefalea En Estudio, HTA.
- Quirúrgicos: Mastectomía de reducción, Cesárea, tubectomía.
- Farmacológicos:
- Alérgicos: no conocidos

Médico:

IVAN MANUEL SIERRA ARRIETA

Firma:



Registro:

70-1165-12

Fundación Instituto Neurológico de Colombia

Calle 55 # 46 - 36

www.neurologico.org.co , Medellín

Impreso Por JEIDY JOHANA ARANGO LOPEZ

16/09/2022

12:26:56p. m.

8 de 23

ORDENES MÉDICAS

Consulta Externa

Paciente: MARIA EUGENIA CASTELLON RUIZ

Servicio: Consultas Medellin

Tipo Usuario: Particular

Edad: 59 Años - Sexo Femenino - MEDICINA INTEGRAL S A ** MEDICINA INTEGRAL S.A.

Dirección: Mnzana N Bloque 7 Monteria Cordoba Teléfono: 3136676408

Orden Nro: 2208512 Fecha: 16/09/2022 12:22:54p. m.

Nro Historia: Cédula ciudadanía 34983933
Id. Paciente 1018840

Paciente con Diagnóstico :

1 - TUMOR DE COMPORTAMIENTO INCIERTO O DESCONOCIDO DE LAS MENINGES
PARTE NO ESPECIFICADA (D429)

Quien requiere:

Nombre	CodLegal	CANTIDAD
1 CREATININA EN SUERO U OTROS FLUIDOS Obs:	903895	1

Concepto:

ONCOLOGÍA RADIOTERÁPICA

PRIMERA CONSULTA RADIOCIRUGÍA - 22/04/2022.

Remite: Luis Maria Villalobos, Neurocirugía Medicina integral Montería.

Paciente de 58 años, natural y residente en Montería. Soltera. 4 hijos, Docente. Diestra.

MC- EA:

Paciente con tinnitus desde 2021, además cefalea de larga data, por lo que realizan estudios que documentan lesión en APC derecho de 7mm X 13mm X 11mm sugestivo de meningioma. Valorada por Neurocirugía, Dr Villalobos, quien considera alto riesgo quirúrgico de daño de pares craneales y secuelas, motivo por el cual remite para considerar Radiocirugía.

No tiene alteración auditiva importante por audiometría.

ANTECEDENTES PERSONALES:

- Patológicos: Fiebre Reumatica. SII, ansiedad, Cefalea En Estudio, HTA.
- Quirúrgicos: Mastectomía de reducción, Cesárea, tubectomía.
- Farmacológicos:
- Alérgicos: no conocidos

Médico:

IVAN MANUEL SIERRA ARRIETA

Firma:

Registro:

70-1165-12

Fundación Instituto Neurológico de Colombia

Calle 55 # 46 - 36

www.neurologico.org.co, Medellín

HISTORIA CLINICA ELECTRONICA
RESUMEN ATENCION

Paciente: MARIA EUGENIA CASTELLON RUIZ - Cédula ciudadanía 34983933
- Id. Paciente 1018840
Edad: 59 Años - Sexo Femenino - MEDICINA INTEGRAL S A ** MEDICINA INTEGRAL S.A. **

<<<< Consulta control medicina especializada radioterapia - 16/09/2022 12:22:44p. m. >>>>

IMC: 0.00 Superficie Corporal: 0.00

Especialidad: Radioterapia

Finalidad de la Consulta: Detección de alteraciones del adulto

* **Diagnóstico:**
- Tumor de comportamiento incierto o desconocido de las meninges parte no especificada (D429)
obs:

* **Motivo de la Consulta:**
- VER ANALISIS

* **Enfermedad Actual:**
- VER ANALISIS

* **Objetivo**
- Examen Físico

* EXAMENES Y PROCEDIMIENTOS ORDENADOS

Orden Nro. 2208512 CONSULTAS MEDELLIN

- CREATININA EN SUERO U OTROS FLUIDOS -

- CONSULTA DE MEDICINA ESPECIALIZADA RADIOCIRUGIA - con resultados

- RESONANCIA NUCLEAR MAGNETICA DE CEREBRO CONTRASTADA - a realizar en 3

meses

* **Concepto:**
- ONCOLOGÍA RADIOTERÁPICA

PRIMERA CONSULTA RADIOCIRUGÍA - 22/04/2022.

Remite: Luis Maria Villalobos, Neurocirugía Medicina integral Montería.

Paciente de 58 años, natural y residente en Montería. Soltera. 4 hijos, Docente. Diestra.

MC- EA:

Paciente con tinnitus desde 2021, además cefalea de larga data, por lo que realizan estudios que documentan lesión en APC derecho de 7mm X 13mm X 11mm sugestivo de meningioma. Valorada por Neurocirugía, Dr Villalobos, quien considera alto riesgo quirúrgico de daño de pares craneales y secuelas, motivo por el cual remite para considerar Radiocirugía.
No tiene alteración auditiva importante por audiometría.

ANTECEDENTES PERSONALES:

- Patológicos: Fiebre Reumatica. SII, ansiedad, Cefalea En Estudio, HTA.

- Quirúrgicos: Mastectomía de reducción, Cesárea, tubectomía.

- Farmacológicos:

- Alérgicos: no conocidos

- Tóxicos: Niega tabaquismo o licor

- AGO: FUM 2019.

RxS: Tinnitus continuo, lo siente más en las noches.

EXAMEN FÍSICO:

Buen Estado general, ECOG: 0, IK: 90%

Tórax simétrico, CP normal

Neurológico: Alerta, orientado. Funciones mentales superiores conservadas, sin alteración en pares craneales, Sin signos meníngicos. Fuerza muscular conservada, marcha independiente.

PARACLÍNICOS:

- 19/01/2022: Audiometria:sensibilidad auditiva periférica normal bilateral, leve descenso en frecuencias agudas por oído izquierdo. LOGO: discriminación bilateral acordes con PTA y 100%.

- 26/02/2022: RM cerebral: Masa extra axial en ápex petroso derecho, se extiende al APC del mismo lado penetra el poro acústico 6mm, contacta el VII y VIII y parte lateral del V en su origen en el tallo, realza intensamente, mide 12x12x9mm.

ANÁLISIS Y PLAN:

Paciente con hallazgos imagenológicos que sugieren Meningioma en APC derecho en contacto estrecho con pares VII, VIII y V. Sin hallazgos patológicos a la exploración física, pero con tinnitus continuo en revisión por sistemas.

HISTORIA CLINICA ELECTRONICA
RESUMEN ATENCION

Paciente: MARIA EUGENIA CASTELLON RUIZ - Cédula ciudadanía 34983933
- Id. Paciente 1018840
Edad: 59 Años - Sexo Femenino - MEDICINA INTEGRAL S A ** MEDICINA INTEGRAL S.A. **

Pasamos caso a junta medica con la propuesta de radiocirugía sobre lesion descrita con el fin de control local y evitar progresion y aparicion de sintomas d enovo.

Cita control en 1 semana para entrega de acta de junta medica.

* JUNTA MÉDICA QUIRÚRGICA *

Tipo: NeuroOncologia

Fecha: 28/abr/2022 02:11 p.m.

* MOTIVO DE CONSULTA
ONCOLOGÍA RADIOTERÁPICA
PRIMERA CONSULTA RADIOCIRUGÍA - 22/04/2022.
Remite: Luis Maria Villalobos, Neurocirugía Medicina integral Montería.

* ENFERMEDAD ACTUAL

Paciente de 58 años, natural y residente en Montería. Soltera. 4 hijos, Docente. Diestra.

MC- EA:

Paciente con tinnitus desde 2021, además cefalea de larga data, por lo que realizan estudios que documentan lesión en APC derecho de 7mm X 13mm X 11mm sugestivo de meningioma. Valorada por Neurocirugía, Dr Villalobos, quien considera alto riesgo quirúrgico de daño de pares craneales y secuelas, motivo por el cual remite para considerar Radiocirugía.
No tiene alteración auditiva importante por audiometría.

RxS: Tinnitus continuo, lo siente más en las noches.

ANÁLISIS Y PLAN:

Paciente con hallazgos imagenológicos que sugieren Meningioma en APC derecho en contacto estrecho con pares VII,VIII y V. Sin hallagoz patológicos a la exploracion fisica, pero con tinnitus continuo en revision por sistemas.

Pasamoscaso a junta medica con la propuesta de radiocirugía sobre lesion descrita con el fin de control local y evitar progresion y aparicion de sintomas d enovo.

Cita control en 1 semana para entrega de acta de junta medica.

Dr Ivan Sierra
Dr.Juan D Echeverri.

* ANTECEDENTES

ANTECEDENTES PERSONALES:

- Patológicos: Fiebre Reumatica. SII, ansiedad, Cefalea En Estudio, HTA.
- Quirúrgicos: Mastectomia de reducción, Cesárea, tubectomía.
- Farmacológicos:
- Alérgicos: no conocidos
- Tóxicos: Niega tabaquismo o licor
- AGO: FUM 2019.

* EXAMEN FISICO

Buen Estado general, ECOG: 0, IK: 90%
Tórax simétrico, CP normal
Neurológico: Alerta, orientado. Funciones mentales superiores conservadas, sin alteración en pares craneales, Sin signos meníngeos. Fuerza muscular conservada, marcha independiente.

* EXAMENES

- 19/01/2022: Audiometria:sensibilidad auditiva periférica normal bilateral, leve descenso en frecuencias

HISTORIA CLINICA ELECTRONICA
RESUMEN ATENCION

Paciente: MARIA EUGENIA CASTELLON RUIZ - Cédula ciudadanía 34983933
- Id. Paciente 1018840
Edad: 59 Años - Sexo Femenino - MEDICINA INTEGRAL S A ** MEDICINA INTEGRAL S.A. **

agudas por oído izquierdo. LOGO: discriminación bilateral acordes con PTA y 100%.
- 26/02/2022: RM cerebral: Masa extra axial en ápex petroso derecho, se extiende al APC del mismo lado penetra el poro acústico 6mm, contacta el VII y VIII y parte lateral del V en su origen en el tallo, realza intensamente, mide 12x12x9mm.

* JUSTIFICACIÓN DE LA JUNTA MÉDICA

*** RESUMEN ***

58 años, residente en Montería, ECOG: 0, IK: 90%, in comorbilidades de importancia, con tinnitus desde 2021, en estudios se evidencia lesión en APC derecho que penetra el poro acústico 6mm, contacta el VII y VIII y parte lateral del V en su origen en el tallo, realza intensamente, mide 12x12x9mm y es sugestivo de meningioma. Neurocirugía tratante, Dr Villalobos, considera alto riesgo quirúrgico, motivo por el cual remite para considerar Radiocirugía. Se presenta en Staff con propuesta de radiocirugía sobre lesión descrita con el fin de lograr control local y evitar progresión, compresión de estructuras adyacente (facial, trigémino)

* DECISION

*** ANÁLISIS Y DISCUSIÓN ***

Masa en pirámide petrosa derecha con componente en el CAI, estrecha relación y compresión del V, también del VII y VIII contacta el hemipunto derecho sin generar cambio en su señal, mide 13mm, no hay otras lesiones. Consistente con meningioma. La cirugía es de muy alto riesgo, La Radiocirugía es una opción con similar efectividad y con despreciables riesgos. Se recomienda manejo con Radiocirugía hipofraccionada.

*** PLAN ***

1. Radiocirugía intracraneal 1-3 fracciones
* Blanco: Meningioma petroclival derecho

INFORME DE RADIOCIRUGÍA RABÓTICA - CYBERKNIFE:

NOTA DE RADIOCIRUGIA ROBOTICA CYBERKNIFE

Meningioma en APC derecho en contacto estrecho con pares VII,VIII y V

22/06/2022 RNM PLANEACIONPROTOCOLO CYBERKNIFE - INDEC: En el aspecto superior del ángulo pontocerebeloso derecho se identifica lesión sólida extraaxial con realce ávido con el medio de contraste, base de implantación dural y cola dural, mide 16 x 7.3 x 15.5 mm (APxTxCC). Ejerce efecto de masa sobre el puente y pedúnculo cerebeloso medio sin acompañarse de edema, comprime el nervio trigémino derecho en su origen en la protuberancia y se extiende al aspecto superior el canal auditivo interno ingresando en este aproximadamente 4.5 y comprimiendo el complejo VII-VIII en su ingreso al canal auditivo interno. Permanece estable en tamaño al comparar con resonancias previas de febrero 2022 y noviembre de 2021.

TC simulación simple de cráneo con cortes de 1mm

RNM contrastada de cráneo con cortes de 1mm

Fusión de Imágenes Multiplan

Delimitación de Volúmenes

Planeación Multiplan Accuray

Aprobación del plan

Total fracciones =3

Path Sets: 1path_head

HDV y Dosis a tejido sano y Volumen blanco aceptados.

Dosis planeada 21Gy en TRES fracciones; cobertura planeada del PTV 98.48% y prescripción del 79%,

Índice de Conformacionalidad 1.17 e Índice de homogeneidad de 1.27,

Control de Calidad QA Phantom

Método de seguimiento tracking craneo Xsight 6d skull

TRATAMIENTO ADMINISTADO ENTRE LAS FECHAS: 28/06/2022 Y EL 30/06/2022 .

FINALIZA TRATAMIENTO SIN INCIDENCIAS Y ADECUADA TOLERANCIA.

CITA CONTROL CON RADIOCIRUGIA EN 2 MESES.

**HISTORIA CLINICA ELECTRONICA
RESUMEN ATENCION**

Paciente: MARIA EUGENIA CASTELLON RUIZ - Cédula ciudadanía 34983933
- Id. Paciente 1018840
Edad: 59 Años - Sexo Femenino - MEDICINA INTEGRAL S A ** MEDICINA INTEGRAL S.A. **

CONSULTA EXTERNA - 16/09/2022 - RADIOCIRUGÍA ROBÓTICA:
Schwannoma vestibular derecho, tratado con radiocirugia entre las fechas: 28/06/2022 y el 30/06/2022:
21Gy en 3 fracciones.

Acude a consulta manifestando buenas condiciones generales.
Comenta que han desaparecido las cefaleas, sin embargo persiste tinnitus y algun episodio de vertigo,
autolimitado.


EF
ECOG 0
No lesiones en cuello
No signos de dificultad respiratoria
No focalidad nuerologica G 15/15

plan:
- RM cerebral contrastada a realizar en 3 meses
- Creatinina
- Cita control con resultados.

ENTREGAMOS RECOMENDACIONES GENERALES Y SIGNOS DE ALARMA.
SE RESUELVEN DUDAS.

Destino: Casa

Médico Tratante



Doctor: IVAN MANUEL SIERRA ARRIETA
Reg. Médico: 70-1165-12

REPÚBLICA DE COLOMBIA
IDENTIFICACION PERSONAL
CEDULA DE CIUDADANIA

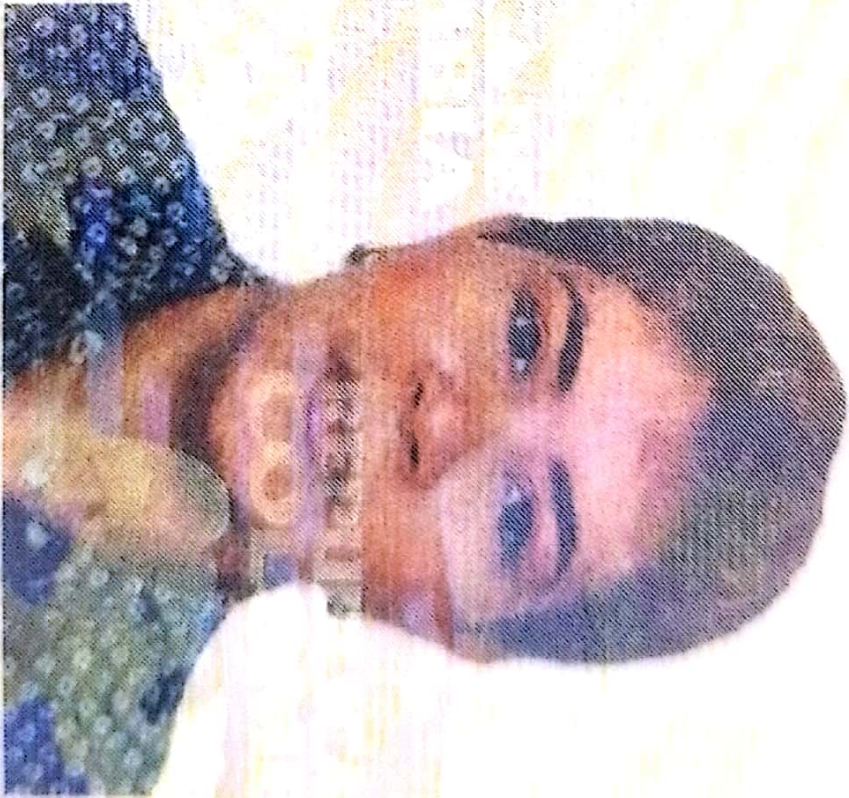
NUMERO
34.983.933

CASTELLON RUIZ

APELLIDOS

MARIA EUGENIA

NOMBRES



FIRMA

A large, stylized handwritten signature in brown ink, written over the 'FIRMA' label. The signature is highly cursive and loops around itself.



INDICE DERECHO

FECHA DE NACIMIENTO

02-JUL-1963

MONTERIA
(CORDOBA)

LUGAR DE NACIMIENTO

1.60

ESTATURA

A+

G.S. RH


F

SEXO

20-OCT-1982 MONTERIA

FECHA Y LUGAR DE EXPEDICION

REGISTRADORA NACIONAL
ALMABEATRIZ RENGIFO LOPEZ



A-1300100-38128103-F-0034983933-20040913

0415604257A 02 165804100